Rieducazione Posturale Metodo Le Tre Squadre

Cari amici e colleghi, è con vivo piacere che, come lo scorso anno, v'inviamo il bollettino informativo. Esso vuole diventare un momento di scambio e di confronto tra i terapisti delle Tre Squadre, v'informerà dei corsi in programmazione e vi saranno degli articoli aggiornati su argomenti che interessano il lavoro posturale ed in particolare il metodo delle Tre Squadre. Aspettiamo vostri articoli e casi interessanti da poter pubblicare. Vi saremmo grati se potete affiggere le locandine dei corsi e informare, tramite e-mail o altro, quanti più colleghi possibile. Un abbraccio forte a tutti e Buon 2009

Trattamento della spondilisi con anterolistesi in una bimba di 11 anni **di Gaia Comboni**

D. inizia la fisioterapia nel settembre del 2007 all'età di 11 anni. Presenta una leggera scoliosi dorsale sinistro concava, aumentata lordosi lombare con marcata antiversione pelvica. La scoliosi è di lieve entità ma genera un gibbo discreto nella flessione anteriore del tronco.

Le immagini radiografiche effettuate in data 3/9/07 con lo scopo di visualizzare e quantificare la curva scoliotica, riscontrano la presenza di una spondilolisi con anterolistesi di L5 su S1 (Foto. 1).

Il trattamento di D. prevede una seduta a settimana della durata di un'ora di **Rieducazione Posturale Globale con il metodo delle "Tre Squadre".**

In ogni seduta viene eseguito l'approccio specifico ed originale che il metodo prevede per la scoliosi dorsale abbinato a quello altrettanto specifico e unico per spondilolistesi.

1. La prima squadra di D. è quella che normalmente il metodo delle Tre Squadre prevede per la correzione della scoliosi dorsale, modificata nell'appoggio al suolo. Questo è fatto mediante l'ausilio di un cuneo rigido (non cuscino) a livello lombare che permette il posizionamento di piccoli rialzi di neoprene a formare una "T" a livello del sacro e delle SIPS. Tramite questi rialzi diventa possibile per la vertebra in listesi riposizionarsi nella sua fisiologica sede. La stabilizzazione del riposizionamento ottenuto è garantita dalla contrazione da parte di D. della muscolatura del pavimento pelvico.
2. Anche la seconda squadra è quella normalemente prevista nel trattamento della scoliosi, senza particolari modifiche se non l'aggiunta ancora della contrazione dei muscoli del pavimento pelvico.
3. La terza squadra, pur essendo prevista dal metodo per il trattamento della scoliosi, non è mai stata effettuata poiché controindicata nel caso di una anterolistesi. Questa è sostituita da un lavoro di stabilizzazione sotto carico mirato a delordosizzare il tratto lombare e a correggere la marcata antiversione pelvica. Anche questo tipo di lavoro è supportato dalla contrazione dei muscoli del pavimento pelvico.

Il 2/9/08, dopo quindi un anno di trattamento e prima di riprendere la terapia in seguito all'interruzione estiva di quasi due mesi, D. esegue le lastre di controllo.

Nonostante l'importante crescita in altezza che D. ha avuto, la scoliosi è rimasta invariata.

La lordosi risulta meno accentuata e si presenta di ampiezza fisiologica.

La listesi anteriore di L5 su S1 non risulta apprezzabile. (foto 2).



Foto. 1

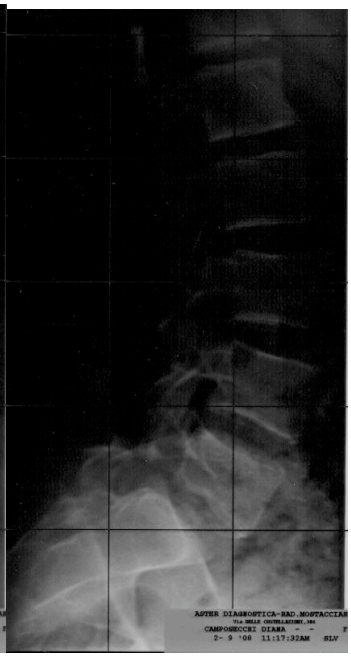

Foto. 2